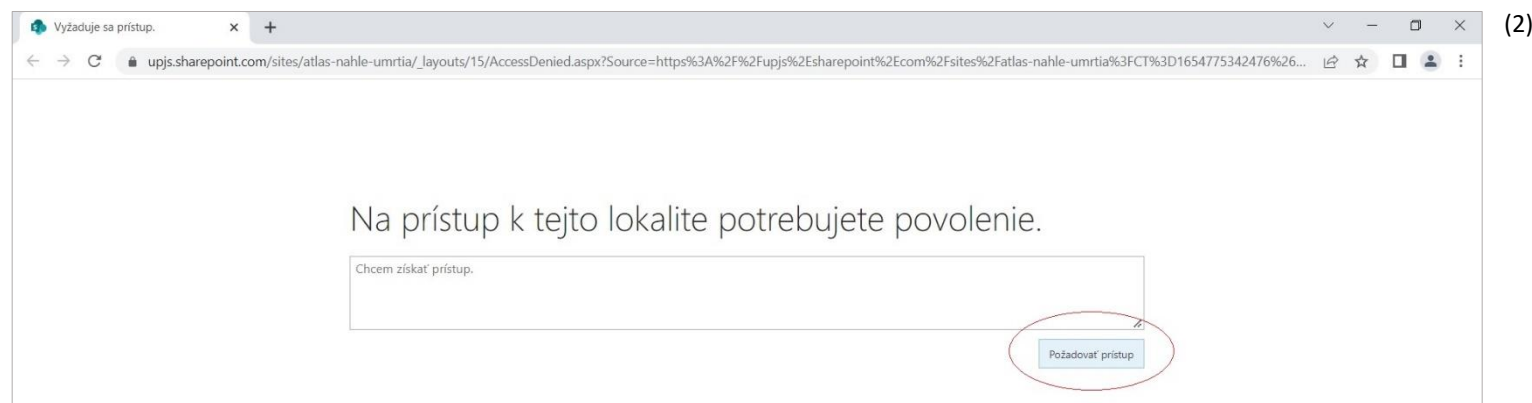
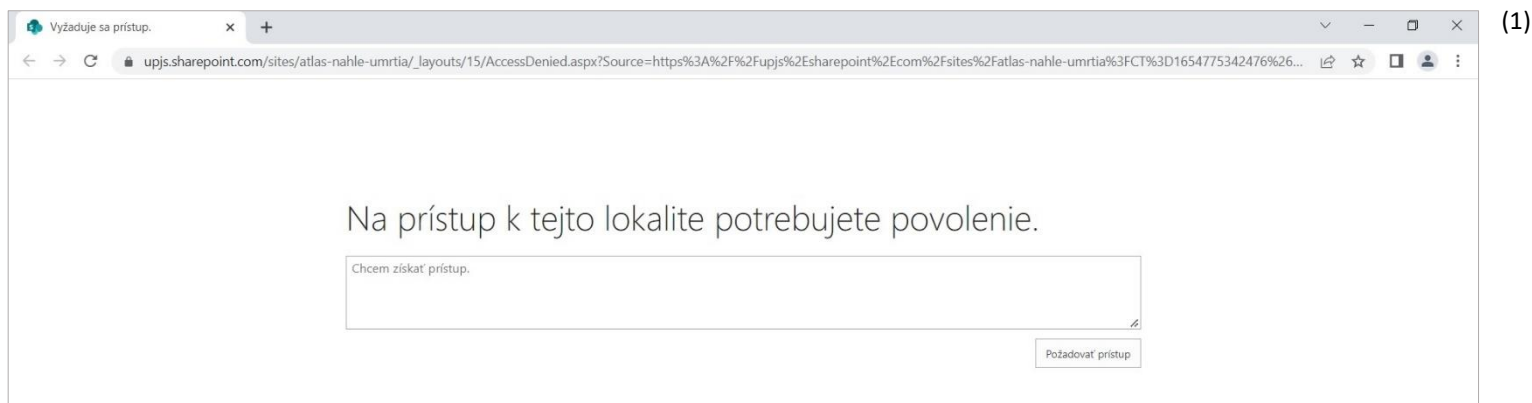




## PRÍSTUP DO ATLASU

Po kliknutí na odkaz budete presmerovaný do aplikácie SharePoint (1), kde je potrebné kliknutím na políčko "Požadovať prístup" požiadať o prístup do lokality (2).



Po úspešnom zaslaní žiadosti sa Vám na stránke zobrazí informácia "Čaká na schválenie".

3)

vyžaduje sa prístup.

upjs.sharepoint.com/sites/atlas-nahle-umrtia/\_layouts/15/AccessDenied.aspx?Source=https%3a%2f%2fupjs.sharepoint.com%2fsites%2fatlas-nahle-umrtia%3fCT%3d1654775342476%26OR%3dO...

## Na prístup k tejto lokalite potrebujete povolenie.

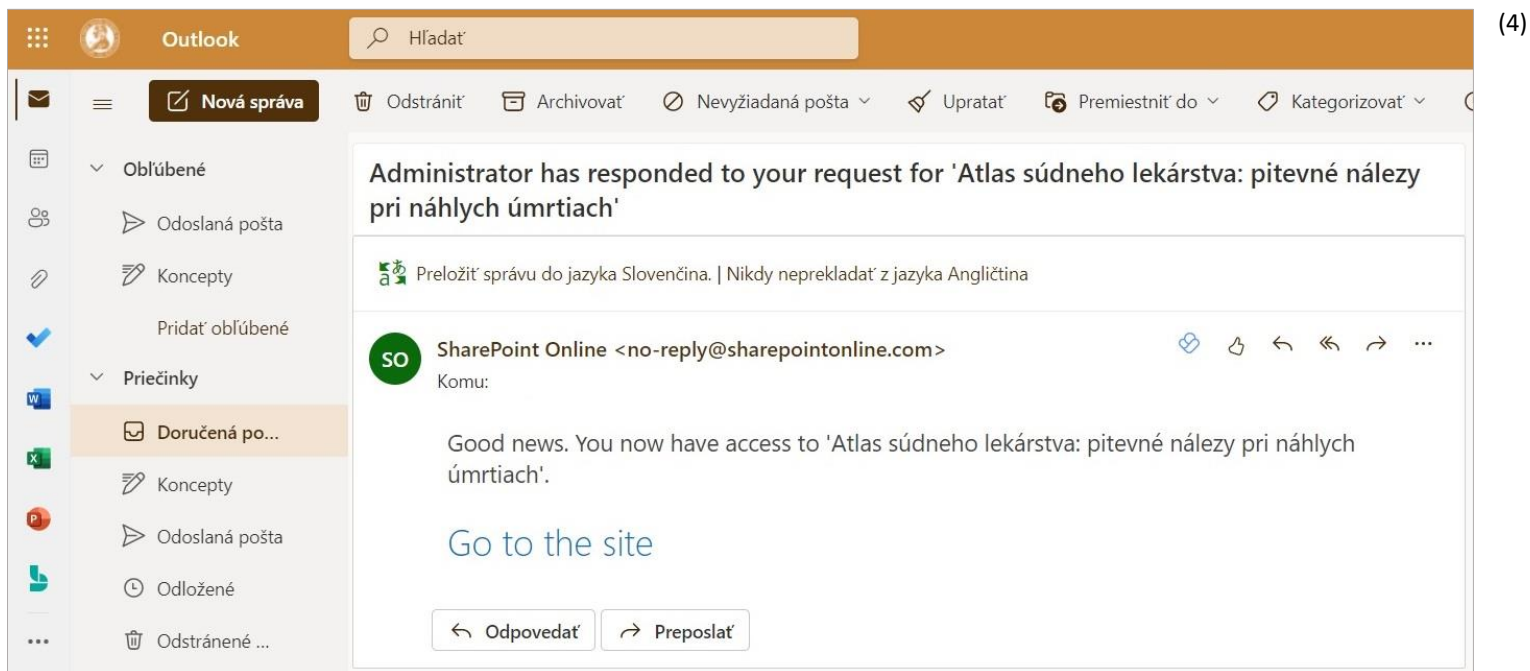
Čaká sa na schválenie. Ak budú k dispozícii ľubovoľné aktualizácie, budeme vás o nich informovať.

Ak chcete aktualizovať svoju požiadavku, sem môžete napísať správu.

Odoslať

Meno a priezvisko  
Chcem získať prístup.  
Pred menej ako minútou

O schválení žádosti budete upozorněný emailom, v ktorom bude umiestnený aj priamy odkaz do lokality – "Go to the site" (4).






## NAVIGÁCIE V ATLASE

Atlas je rozdelený do záložiek podľa orgánových systémov (5).

SharePoint

Atlas súdneho lekárstva: pitevné nálezy pri náhlych úmrtiach ★ Nesledované

[Domov](#) [Kardiovaskulárne ochorenia](#) [Ochorenia respiračného systému](#) [Ochorenia CNS](#) [Ochorenia GIT-u](#) [Ochorenia urogenitálneho systému](#) [OTESTUJTE SA](#)



### Atlas súdneho lekárstva: pitevné nálezy pri náhlych úmrtiach

**Ústav súdneho lekárstva**  
Univerzita Pavla Jozefa Šafárika v Košiciach, Lekárska fakulta

**Náhle úmrtie** je úmrtie z chorobných príčin u jedincov zdanlivo zdravých, ktoré nastáva v priebehu niekoľkých minút až hodín od objavenia sa prvých príznakov. Príčinou smrti je skrytý chorobný stav, ktorý je objasnený pitvou.

Všetok fotografický materiál slúži výhradne na študijné účely.  
Akékoľvek rozmnožovanie a šírenie materiálu podlieha autorskému právu a je možné len so súhlasom autora.

Tento Atlas vznikol za podpory projektu **VVGS IPEL: vvgs-2021-1841**

Kliknutím na vybraný orgánový systém sa Vám zobrazia ďalšie možnosti v podobe jednotlivých ochorení (6).

(6)

SharePoint

Prehľadávať túto lokalitu

# Atlas súdneho lekárstva: pitevné nálezy pri náhlych úmrtiach

Domov   Kardiovaskulárne ochorenia   Ochorenia respiračného systému   Ochorenia CNS   Ochorenia GIT-u   Ochorenia urogenitálneho systému   OTESTUJTE SA

- Akútny infarkt myokardu
- Chronické chorobné zmeny
- Zápalové ochorenia
- Kardiomyopatie
- Tamponáda
- Ateroskleróza
- Disekcia
- Tromboembólia
- Hlboká žilová trombóza

## Atlas súdneho lekárstva: pitevné nálezy pri náhlych úmrtiach

### Ústav súdneho lekárstva

Univerzita Pavla Jozefa Šafárika v Košiciach, Lekárska fakulta

Úmrtie z chorobných príčin u jedincov zdanlivo zdravých, ktoré nastáva v priebehu niekoľkých minút až hodín od objavenia sa prvých príznakov. Príčinou smrti je skrytý chorobný stav, ktorý je objasnený pitvou.

Všetok fotografický materiál slúži výhradne na študijné účely.  
Akékoľvek rozmnožovanie a šírenie materiálu podlieha autorskému právu a je možné len so súhlasom autora.

Tento Atlas vznikol za podpory projektu **VVGS IPEL: vvgs-2021-1841**

Kliknutím na vybrané ochorenie budete presmerovaný na stránku lokality, na ktorej sú umiestnené obrázky makroskopických a mikroskopických nálezov daného ochorenia, resp. typov daného ochorenia, každému obrázku prislúcha popis (7). Každý obrázok je možné rozkliknúť do väčšieho zobrazenia.

(7)

SharePoint

Prehľadávať túto lokalitu

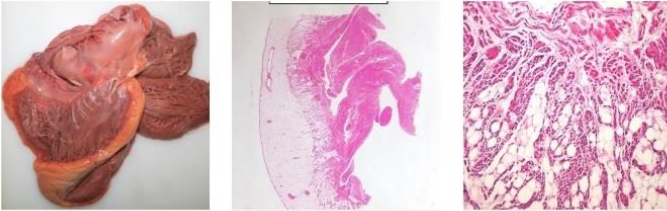
Atlas súdneho lekárstva: pitevné nálezy pri náhlych úmrtiach

Domov **Kardiovaskulárne ochorenia** Ochorenia respiračného systému Ochorenia CNS Ochorenia GIT-u Ochorenia urogenitálneho systému OTESTUJTE SA

Odoslať do Imerzná čítačka


## KARDIOMYOPATIE

**Arytmogénna ventrikulárna kardiomyopatia.** Myokard pravej komory je nahradený tukovým tkanivom a väzivom.



---

**Dilatačná kardiomyopatia.** Srdce má guľatý



V prípade niektorých ochorení sa nachádza galéria obrázkov, ktoré zobrazujú rozličné nálezy pri uvedenom ochorení (8). Po rozkliknutí každého obrázku je v jeho spodnej časti uvedený konkrétny nález prislúchajúci danému obrázku (9).

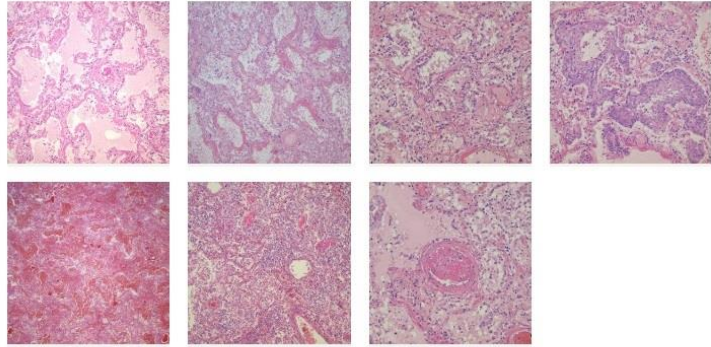
SharePoint

Prehľadávať túto lokalitu

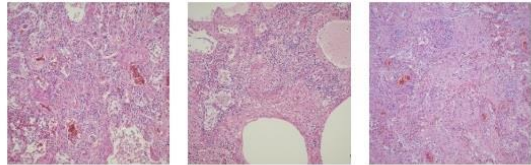
Atlas súdneho lekárstva: pitevné nálezy pri náhlych úmrtiach Domov Kardiovaskulárne ochorenia Ochorenia respiračného systému Ochorenia CNS Ochorenia GIT-u Ochorenia urogenitálneho systému OTESTUJTE SA

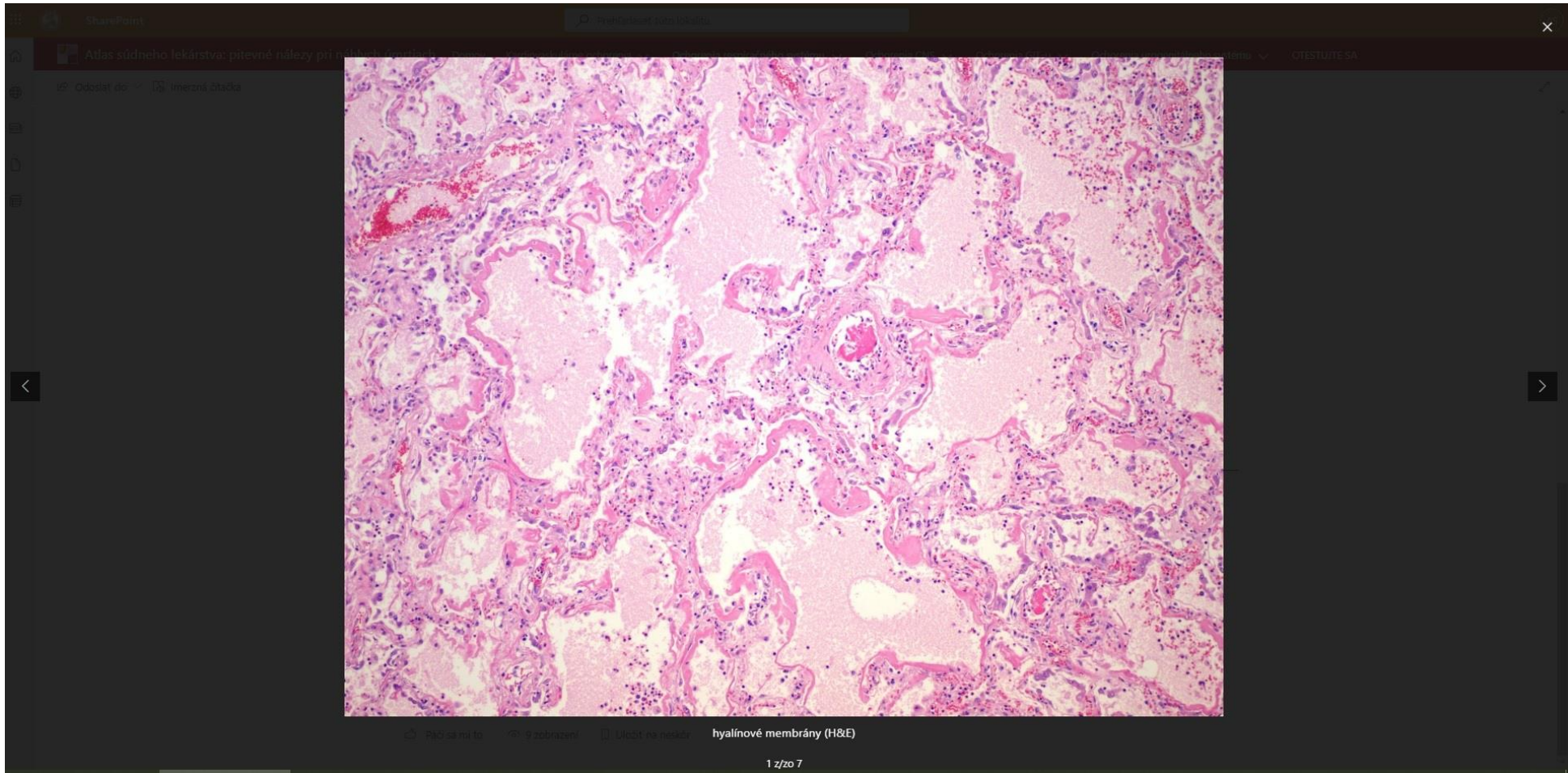
Odoslať do Imerzná čítačka

**COVID-19 pneumónia.** V histologickom obraze je viditeľné alveolárne poškodenie s prítomnosťou hyalínových membrán a alveolárneho krvácania. Ďalej je prítomná hyperplázia pneumocytov II. radu, skvamózna metaplázia alveolárnej výstelky, a v niektorých prípadoch sekundárna bakteriálna infekcia charakterizovaná neutrofilovým infiltrátom. Prítomné môžu byť fibrínodoštičkové tromby v cievach (H&E).



**COVID-19 pneumónia.** V proliferatívnej fáze zápalu dochádza k tvorbe väziva (H&E).







V záložke OTESTUJTE SA je k dispozícii obrázkový test (10, 11), ktorý pozostáva z nálezov uvedených v Atlase. Každá otázka má 4 možnosti, vždy len 1 možnosť je správna.


Atlas súdneho lekárstva: pitevné (10)

forms.office.com/Pages/ResponsePage.aspx?id=8oy29VsDjUKH9vc4QWEwbTAxSzD6eG1Amf9kr-8\_Zj9UNkRENfZBRU00TkNBS1FLRzYzVVIRNTZNNi4u

## Atlas súdneho lekárstva: pitevné nálezy pri náhlych úmrtiach Otestujte sa!

\* Povinné

1  
Vonkajšia plocha mozgu \* (1 bod)



ischemická CMP

Atlas súdneho lekárstva: pitevné x +

forms.office.com/Pages/ResponsePage.aspx?id=8oy29VsDjUKH9vc4QWEwbTAxSzD6eG1Amf9kr-8\_Zj9UNkRENfZBRU00TkNBS1FLRzYzVVIRNTZNNi4u


subdurálny krvný výron

ischemická CMP

encefalitída

**3**

Spodná stena ľavej komory srdca na reze \* (1 bod)



akútny infarkt myokardu


jazva po infarkte myokardu

myokarditída

aneuryzma ľavej komory srdca


**4**

Ľavá komora srdca \* (1 bod)



Po odoslání testových odpovědí máte možnost okamžite si skontrolovať správnosť svojich odpovedí (12, 13). Test je možné opakovať.

Atlas súdneho lekárstva: pitevné nálezy  
pri náhlych úmrtiach  
Otestujte sa!

 **Dokončené!**

Vaše odpovede sa úspešne odoslali. Teraz môžete skontrolovať svoje skóre.

[Zobraziť výsledky](#)

[Odoslať ďalšiu odpoveď](#)

[Vytvoriť vlastný formulár](#)

Používa Microsoft Forms | [Ochrana osobných údajov a súbory cookie](#) | [Podmienky používania](#)

(12)

Atlas súdneho lekárstva: pitevné

forms.office.com/Pages/ResponsePage.aspx?id=8oy29VsDjUKH9vc4QWEwbTAxSzD6eG1Amf9kr-8\_Zj9UNkRENfZBRU00tkNBS1FLRzYzVVRNTZNNi4u

## Atlas súdneho lekárstva: pitevné nálezy pri náhlych úmrtiach

Otestujte sa!

Body: 22/22

✓ **Správne** 1/1 Body

1  
Vonkajšia plocha mozgu \*

